

Kazuistika z ordinace rehabilitačního lékaře



MUDr. Hana Jarošová,
Bioregenerační
a rehabilitační centrum,
Říčany

Iniciály pacienta: Z.B.

Pohlaví: muž
 Věk: 60 let, Výška: 175 cm, Váha: 96 kg
 Abúzus nikotinu: nekuřák
 Alergie: 0
 Zaměstnání: top manažer

Diagnóza

koaxartróza III. - IV. stupně kombinovaná s nediferencovanou séronegativní spondylartritidou s axiálním postižením IV. stupně a periferní artritidou radiokarpálního kloubu vlevo, interfalangeálních kloubů I a II obou palců, gonartrózou I.- II. st. bilaterálně

Osobní anamnéza

úzkostné stavy, srdeční dysrytmie, podstoupil kolonoskopii, zjištěn polyp a hemoroidy, o střevním zánětu neví, záněty očí neměl; t. č. si stěžuje na bolesti zad, kyčelních a kolenních kloubů, více vpravo, na bolesti drobných ručních kloubů a zápěstí

Rodinná anamnéza

matka měla koaxartrózu, jinak zánětlivá onemocnění 0, lupénka 0, syn trpí Bakerovou cystou v podkolení

Léková anamnéza

Tenoloc, Lexaurin 1,5 mg

Status praesens

od dubna 2005 bolesti zad v bederním úseku a v kříži, od té doby také bolest v levém zápěstí, absolvoval obstrukční na ortopedii 3krát bez efektu. Bolesti zad propagují do obou stran, jsou i noční, někdy ho budí, infekce nepředcházela

Klinické vyšetření

7.12. 2005: hmotnost 95 kg, výška 175 cm, krční páteř omezena o 1/3 do rotací, předklon volný, šíje volná, poklep hrudní a bederní páteře bolestivý, hypertonie hrudní a bederní oblasti, spasmus paravertebrálních

svalů vlevo 4 cm délky v bederní oblasti, Thomayer 12, úklony omezeny, bolestivé, Lasségue bilat. 80, blokáda střední hrudní oblasti, mm. gluteus maximus i medius oslabené, břišní svaly oslabené, bolestivost kolem velkého trochanteru oboustranně, bolestivá levá vlevo. Křížokyčelní klouby (SI) nepružní, bolestivost vpravo při pružení. Schober 5, Stibor 7. Horní končetiny: protrakce ramen, abdukce 170, zevní i vnitřní rotace 80 stupňů, nebolestivé, lokty flexe 150, extenze 0, radiokarpální klouby vlevo mírný otok radiálně, bolestivá aktivní i pasivní hybnost v levém RC skloubení, ostatní klouby klidné. Na dolních končetinách kyčle volné, flexe 120, vnitřní rotace 15, extenze 10. Kolena bez výpotku, oj. drásoty, fl. 130, extenze 0, ostatní klouby DK klidné. Na kůži oj. bělavé drobné papuly se šupením, mírná hyperkeratóza ve křtici. Chodí bez opory.

Vizuální analogová škála (VAS) pro bolest při první návštěvě: 8

RTG vyšetření kyčle: koaxartróza III. -IV. st. bilat., SI: susp. sakroileitida, bez průkazu destrukce

diagnóza: susp. spondylartritida nediferencovaná (susp. sakroileitida, bolesti zad jsou zánětlivého typu, artritida RC vlevo, HLA B 27 pozitivní)

Kožní vyšetření: psoriáza vyloučena
 Provedena manuální medicína –

techniky měkkých tkání a mobilizace na boku do flexe dle Lewita 30 min, ošetření TrP laserem 6J/cm².

10/2010 – zhoršení stavu, bolesti pravého kolene, levého zápěstí a drobných ručních kloubů, bolesti kyčle startovací a po zátěži, bolest bederní oblasti páteře, někdy též krční a hrudní

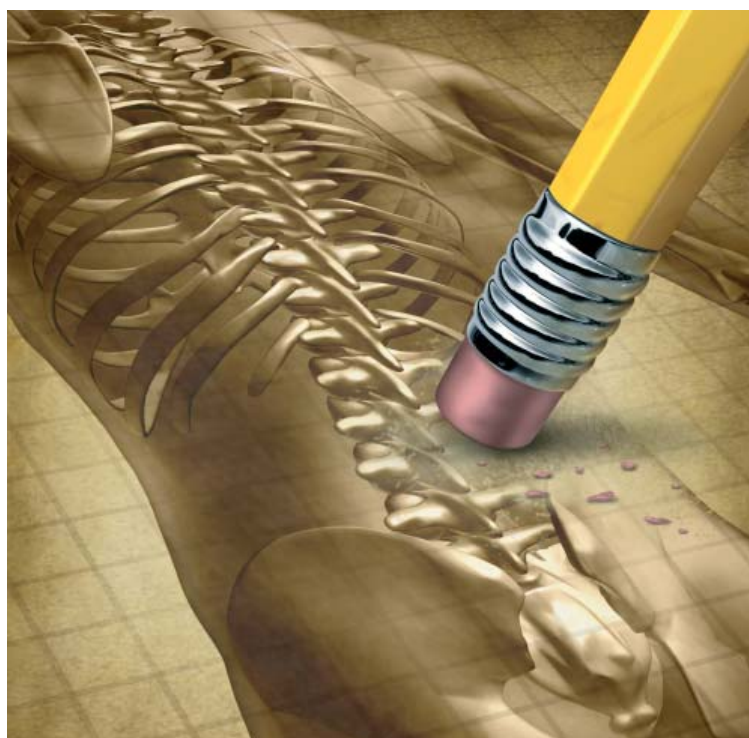
Obj. nález: antalgický typ chůze, Schober 4, Stibor 7, Thomayer 12, omezená hybnost C páteře, poklep Th, L páteře nebol., otok a palpační bolestivost RC kloubu vlevo. DK- kyčle f. 120, VR15, ext. 5, kolenní kloub teplejší vpravo, drásoty ojediněle.

Spondylartritida kombinovaná etiologicky s podílem jak koaxartrózy, tak lehké gonitidy.

1/2011 bolesti zad kombinované, bolest je zánětlivá i mechanická.

4/2011 bolesti obou zápěstí, drobných ručních kloubů, bolesti kyčle startovacího typu, které jej budí po druhé hodině ranní.

Závěr revmatologa: koaxartróza III. - IV. st., nediferencovaná séronegativní spondylartritida s axiálním postižením IV. st. a periferní artritidou, mírně aktivní. Jedná se o chronické onemocnění s postižením nosných kloubů a páteře v pokročilém stádiu. Nelze očekávat zlepšení po konzervativní léčbě, perspektivně operace kyčlí. Doporučena rehabilitace.



7/2011 – bolí nadále zápěstí, palce, kyčle, záda. Velké bolesti v levé kyčli i v noci.

Obj. klouby bez otoků, výrazné omezení zápěstí bilat., citlivost CMC obou palců, plán: ortopedické konzilium.

10/2011 – subj. značné bolesti kyčelních kloubů i v noci, ramena bolí při pohybu, zápěstí bolí občas i v klidu.

Obj. chůze je antalgická, rigidní, ale bez opory. Schober 2,5, Stibor 4,5, úklony 8 cm, Fleche 0, brada sternum 2 cm, manévry na L-S bolestivé, nepruží. Omezená hybnost obou RC kloubů, více vlevo, bolestivost při palpaci, pr. rameno bolestivý střední oblouk abdukce od 50 do 120. Bolestivá ZR bilat., vpravo více, omezení vnitřní rotace vpravo na 20, bez otoku. Hybnost kyčlí: fl. 60, ext. 5, rotace 10 st.

Laboratoř 24.10. 2011: FW 1/hod, KO normogram, v biochemii hraniční glykémie 5,6, cholesterol 4,11, ALT 0,50, AST 0,39, moč a sed. negativní.

RTG L-S páteře: mírná dextroskolióza, přiměřená L lordóza, diskopatie L1-L3 s def. spondylózou

TOMO SI kloubů: rozšířená kortikalis v dolním úseku SI kloubních štěrbin, rozšířená štěrbinová vpravo, susp. sakroileitida; kolena: postavení v normě, kloubní štěrbinové jsou přiměřeně široké, mediální kondyl pravé tibie je přihrocen menším návalkem, přihrocení patel. Gonartróza I.-II. bilat. Th-L přechod: hrubé místy přemostující návalky v oblasti dolní části Th páteře, nejvíce na Th 9, 10, 11, více vpravo, mají charakter parasyndesmofytů, menší atypické návalky též na L2. Zvlhnutí krycích plošek, přihrocení ostatních Th těl, nižší některé plotny. Kyčle: coxa valga, koxartróza III. - IV. st. bilat.

Od prosince 2011 nasazena léčba pomocí FRM: Guna MD-Lumbar a Guna MD-Ischial.

Klinické vyšetření revmatologem (30. 1. 2012): pacient absolvoval léčbu bolestí zad Guna MD injekcemi, velmi spokojen, po všechně se cítí lépe. Bez artritid, degenerativní



změny rukou, dostává kapky Guna-Flam, daří se mu redukovat NSA.

Klinické vyšetření revmatologem (16.7. 2012): po lázních duben-květen 2012 výsledně s dobrým efektem, bezprostředně po láz. léčbě zhoršení. Byl léčen pomocí FRM s pozitivním efektem, nyní bolí pravé koleno kromě bolesti v kyčlích.

Obj.: pravé koleno nepatrně zduřené, bolest v krajních polohách minim., citlivost nad kloubní štěrbinou a nad úponem patelární šlachy, kyčle stacionární, omezené. Závěr: dekompenzace gonartrózy vpravo s podílem bolestí z pravé kyčle, koxartróza bil. III. – IV. st., nediferencovaná séronegativní spondylitida s axiálním postižením IV. st. a periferní artritidou.

1/2013 intermitentní bolesti bederní a krční páteře, kyčlí, kolen, pravého ramene

Obj.: degenerat. změny rukou na IP 1, IP 2, omezení hybnosti levého zápěstí, bez otoku a proteplení, na kyčlích omezení rotací oboustranně, extenze zachována 10 st. Páteř: Schober 3,5 cm, úklony 8 cm

Závěr: vertebrogenní syndrom sdružený s degenerativními změnami a nediferencovanou susp. spondylartritidou, kořenový syndrom C páteře, koxartróza bil. III. - IV. st.

Léčba pomocí FRM

přípravek	dávkování	od kdy
MD-Lumbar a Ischial	1x týdně	12/2011
Guna-Flam gtt.	2x20 gtt	1/2012

Byla nějaká konkomitantní alopatická medikace k FRM?

Nebyla.

Závěr

Pacient mohl díky pozitivnímu efektu přípravků MD-Lumbar, MD-Ischial a Guna-Flam gtt.) snížit spotřebu NSA.

Přehled medikace:

přípravek	účinná látka	dávkování	od kdy
Ibalgín 800 mg	ibuprofenum	1-0-1	2005
Movalis	meloxicamum	podle potřeby	28. 12. 2007
Aulin	nimesulidum	1-0-0	4-12/2008
Condrosulf	chondroitini natrii sulfas	2x400 mg	2009
Depo-medrol 40 mg/ml	methylprednisoloni acetat	20 mg i. a. (RC kloub vlevo)	3/2010, 6/2010
Depo-medrol 40 mg/ml	methylprednisoloni acetat	40 mg i. a. (pravé koleno)	16. 7. 2012
Dolmina amp.	diclofenacum natricum	i.m.	2008
Olfen 50 mg	diclofenacum natricum	podle potřeby	2009-2010
Apo-Ome	omeprazolom	1-0-0	2009-2010
Dona sáčky	glucosamini sulphas crystal	1 denně	1/2011