

# Perzistující postcovidový syndrom: nová diagnóza

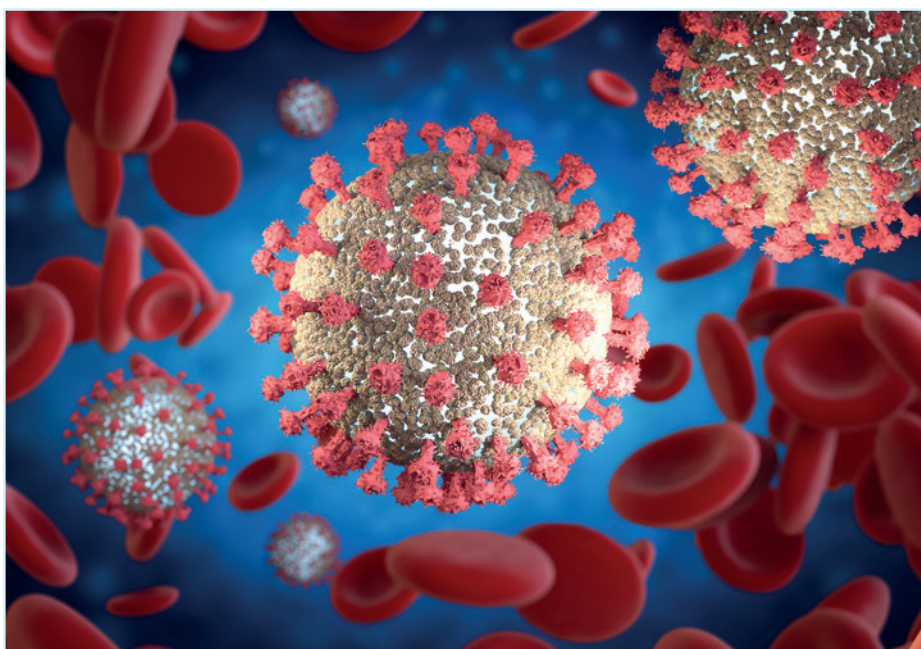
**V průběhu pandemie onemocnění covid-19, způsobeného koronavirem SARS-CoV-2, se vyvíjel pohled na průběh této nemoci. Zpočátku se pozornost odborné veřejnosti zcela oprávněně zaměřovala na řešení těžkého akutního průběhu onemocnění a na prevenci přechodu z méně závažného stadia do těžších forem covidu-19. Především šlo o zvládnutí takzvané cytokinové bouře, která je příčinou nejzávažnějších příznaků, včetně multiorgánového selhání. Brzy se však ukázalo, že onemocnění nemusí končit vymizením symptomů, respektive propuštěním pacienta s těžkým průběhem z jednotky intenzivní péče.**

Vývoj klinického stavu u značné části zdánlivě vyléčených pacientů ukázal, že po zdánlivém zvládnutí akutního stadia covidu-19 může následovat další fáze, pro kterou je charakteristický pestrý soubor příznaků značně snižujících kvalitu života. Pro tento následný patologický stav se časem ustálilo označení „perzistující postcovidový syndrom“ (PPCS). Zdá se, že významnou roli v protrahovanosti patologických stavů PPCS hraje zvýšená exprese cytokinu TGF-beta s následnou imunosupresí a tendencí k fibrózním změnám tkání. Zatímco se pozornost soustřeďuje na průzkum léčby covidu-19, možností terapie PPCS je věnována dosud podstatně menší pozornost. Přesto je již k dispozici nezanedbatelné množství informací, které chceme alespoň v náznaku shrnout v tomto článku.<sup>1</sup>

## **Etiopatogeneze vzniku postcovidového syndromu**

Průběh závažných infekčních onemocnění jako je covid-19 je spojen se systémovou zánětlivou odpovědí (SIRS). Stav tohoto typu jsou obvykle následovány dlouhodobou reakcí označovanou jako CARS (counterbalancing compensatory antiinflammatory response syndrome), jejíž úlohou je útlum zánětlivé reakce a zabránění multiorgánovému selhání, a která vede k postinfekčnímu snížení aktivity imunity. Složitě působení těchto protichůdných procesů ovlivňuje další vývoj klinického stavu pacienta.<sup>2</sup> V průběhu SIRS dochází k nadměrné produkci prozánětlivých cytokinů (například interleukinů 1, 6,

*Postcovidový syndrom je charakteristický současnou imunosupresí (lymfopenií) a zánětem (neutrofilii) spojeným s perzistující akutní zánětlivou fází a proteinovým katabolismem.*



8, 17, TNF alfa, označované jako cytokinová bouře.<sup>3</sup> Pokud tento stav převažuje a není tlumen, dochází k rozvoji komplikací jako je akutní syndrom respirační tísně (acute respiratory distress syndrome, ARDS), akutní poškození plic (acute lung injury,

ALI), koagulopatie, hypotenze a syndrom multiorgánové dysfunkce a selhání, který může mít fatální následky.<sup>4</sup>

Pokud ale naopak dojde k přehnanému útlumu rozvinuté zánětlivé reakce, tedy k převaze CARS, může nastat (obdobně jako

je tomu u pacientů po prodělané sepsi) prolongovaný stav imunoprese označovaný jako PICS (persistent inflammation, immunosuppression and catabolism syndrome), který se považuje za jednu z příčin postcovidového syndromu a vyskytoval se již dříve u pacientů hospitalizovaných delší dobu na jednotkách intenzivní péče z jiných důvodů, například pro sepsi. Tento stav označovaný jako chronické kritické onemocnění (CCI, chronic critical illness) je charakteristický současnou imunopresí (lymfopenií) a zánětem (neutrofilii) spojeným s perzistující akutní zánětlivou fází a proteinovým katabolismem. Až polovina pacientů přechází do PICS.<sup>5</sup>

Je známo, že u pacientů po prodělané sepsi často dochází k reaktivaci virové infekce,<sup>6</sup> obdobně jako u pacientů po prodělaném covidu-19. Jak se ukázalo, kvůli následné imunopresi může dojít k reaktivaci viru SARS-CoV-2, ale obdobně jako u pacientů po prodělané sepsi se mohou následkem imunoprese vyskytnout sekundární bakteriální nebo plísňové infekce. Velmi častou komplikací u pacientů po prodělaném covidu-19 je plicní fibróza.<sup>7</sup> Všechny obvyklé projevy postcovidového syndromu, jako je únava, slabost a dyspnoe, ale nelze přičíst těmto změnám v plicní tkáni. Za významný faktor těchto patologických změn se považuje zmíněný multifunkční cytokin TGF-beta. Jeho působení je zaměřené několika směry: má imunopresivní, protizánětlivý a profibrogenický účinek a zdá se, že jeho zvýšená produkce po prodělaném covidu-19 má za úkol především utlumení intenzivně prozánětlivého stavu rozvinutého během cytokinové bouře. Tento cytokin, který přispívá ke vzniku plicní fibrózy a imunoprese, působí prostřednictvím takzvaných SMAD proteinů (které zprostředkují přenos signálu z receptorů pro TGF-beta), enzymů MAP kináz (mitogenem aktivovaných proteinkináz) a proteinkináz B (AKT kináz).<sup>8</sup>

## Diagnóza a formy postcovidového syndromu

Projevy postcovidového syndromu jsou pestré a mohou být individuálně velmi odlišné. V současné době nebyl dosažen konsenzus ve věci „standardní“ podoby PPCS, probíhají klinické studie zaměřené na standardizaci diagnostiky a léčbu PPCS. Tyto studie zatím nebyly uzavřeny, proto má tento článek předběžný charakter.<sup>9</sup> Souhrnně řečeno, při popisu postcovidového syndromu lze postupovat dvojím způsobem: shr-

nout dostupná data ohledně charakteristických změn v laboratorním a zobrazovacím vyšetření a některých příznaků, nebo se zaměřit na některé častější kombinace klinických/laboratorních projevů.

Shrme si nejprve první z uvedených hledisek. Pro diagnózu PCS hovoří tedy především laboratorní důkaz prodělané infekce virem SARS-CoV-2 testem PCR nebo průkazem protilátek (negativní výsledky těchto vyšetření však nevylučují probíhající nebo proběhlou infekci covidu-19!), dále průkaz patologických změn na RTG nebo CT plic (v porovnání se stavem před infekcí), zhoršení funkčního stavu a kvality života (nejčastějším příznakem je únava) v porovnání se stavem před onemocněním, zhoršení příznakového skóre nebo objevení nových příznaků obvykle v trvání nejméně dvou týdnů.

Uvedeme několik charakteristických klinických forem PPCS. Protože příčinou tohoto syndromu jsou obvykle patologické změny v průběhu samotného onemocnění covid-19, uvádíme vždy tyto infekci způsobené změny, které jsou příčinou dané formy PPCS.<sup>1</sup>

## K projevům infekce virem SARS-CoV-2 patří i poruchy čichu a chuti (anosmie a dysgeusie), což naznačuje, že tento virus je neurotropní.

### Respirační systém

U přibližně 8 % pacientů s covidem-19 se rozvíjí respirační dysfunkce, takzvaný syndrom respirační tísně (adult respiratory distress syndrome, ARDS) s charakteristickým obrazem: hypoxémií, plicním edémem s oboustrannými plicními infiltráty na RTG nálezu a sníženou pružností (compliance) plicní tkáně. Vyvíjí se v několika fázích, které se vzájemně překrývají: exsudativní, proliferativní a fibrotizující.<sup>10</sup> Tento stav často vyžaduje použití mechanické umělé ventilace. V exsudativní fázi se zvyšuje produkce

prozánětlivých cytokinů, například IL-1 $\beta$ , TNF, IL-6. Do plicní tkáně se přesunuje velké množství neutrofilů, je narušena endoteliální/epiteliální bariéra, rozvíjí se plicní edém a dochází k rozvoji respirační tísně.

V exsudativní fázi se v plicních alveolech hromadí fibroblasty, fibrocyty a myofibroblasty, složky extracelulární matrix (kolagen I. a III. typu, fibronectin).<sup>11</sup> K progresi do proliferativní a fibrotizující fáze přispívá mechanická ventilace, která podporuje produkci TGF-beta 1 a aktivuje syntézu kolagenu a snižuje aktivitu kolagenáz.<sup>12</sup> U části pacientů se rozvíjí plicní fibróza s dušností a suchým kašlem jako dominantními příznaky. U pacientů s ARDS se léčebně využívá podávání kyslíku a plicní rehabilitace, pro zpomalení progresu nintedanib a pirfenidon. Nintedanib je inhibitor tyrosinkinázových receptorů pro několik růstových faktorů (růstový faktor pro fibroblasty, vaskulární a endoteliální růstový faktor a destičkový růstový faktor). Pirfenidon je léčivo, které snižuje proliferaci fibroblastů a produkci proteinů a cytokinů spojených s fibrózou, pravděpodobně inhibicí TGF-beta 1 a destičkového růstového faktoru). Pacienti s ARDS mají sníženou kvalitu života a zvýšené riziko mortality ještě řadu let po vzniku tohoto syndromu.<sup>13</sup>

### Myokard

Často postiženým orgánem pacientů s covidem-19 je myokard. Patologické změny myokardu způsobené tímto onemocněním mohou vést k srdečnímu selhání. Hlavní formou poškození myokardu je myokarditida, anebo exacerbace jiného původně kompenzovaného kardiovaskulárního onemocnění. Tuto exacerbaci lze diagnostikovat markery poškození myokardu jako je natriuretický peptid (BNP) nebo troponin (TnT).<sup>14</sup>

Uvádíme některé mechanismy, kterými covid-19 může přispět ke vzniku PPCS. Jedním z nich je poškození plic, které vede ke zvýšené rezistenci v plicním oběhu s následnou plicní hypertenzí a pravostranným srdečním selháním. Dalším patologickým procesem, který se účastní vzniku této formy PPCS, je zvýšená stimulace systému renin-angiotensin s následným hyperaldosteronismem, jenž vede k hypokalemii a vzniku srdečních arytmií. Jiným procesem, který může navodit PPCS, je působení prozánětlivých cytokinů na preexistující aterosklerotické pláty s jejich následnou rupturou, obstrukcí koronárního řečiště a rizikem vzniku infarktu myokardu, zvláště

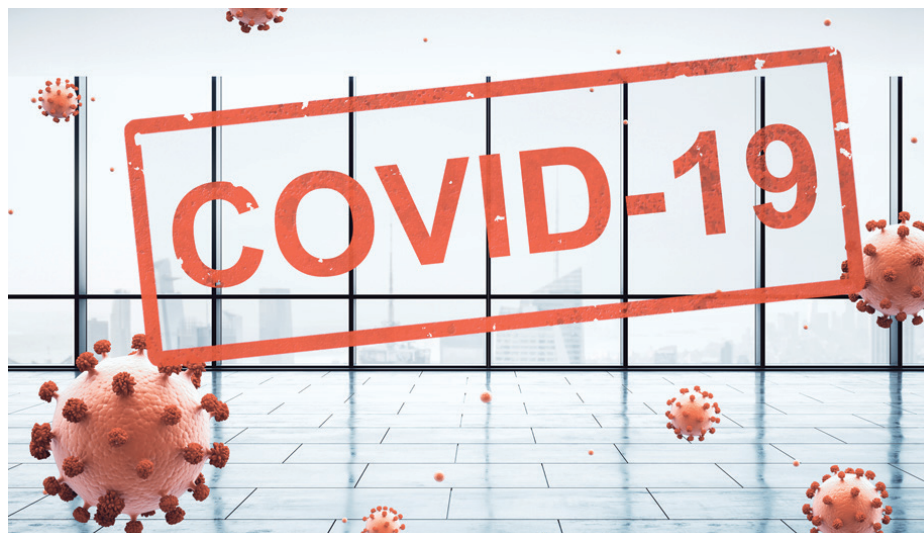u pacientů s ischemickou chorobou srdeční.<sup>15</sup> Může dojít též k rozsáhlému průniku virů SARS-CoV-2 do kardiomyocytů prostřednictvím ACE2 a vzniku virové myokarditidy. ACE2 (angiotenzin konvertující enzym 2) je enzym připojený k membráně buněk různých orgánů včetně myokardu, a právě prostřednictvím tohoto enzymu proniká virus SARS-CoV-2 do těchto buněk. Následkem ARDS může vzniknout také hypoxémie, která znemožňuje dostatečné zásobení myokardu kyslíkem s následným vznikem ischemie a nekrózy myokardu.

Kardiovaskulární následky může mít i samotná léčba covidu-19; kardiotoxicky může působit například makrolidové antibiotikum azithromycin (prodlužuje QT interval), hydroxychlorochin (poruchy vedení vzruchu v myokardu), tocilizumab (zvyšuje hladinu cholesterolu), antivirotika (inhibitory proteázy) lopinavir a ritonavir, které prodlužují intervaly PR a QT a inhibují cytochrom CYP3A4, což ovlivňuje metabolismus jiných kardiovaskulárních léčiv včetně statinů.<sup>16,17</sup> Vlivem infekce může dojít následkem zvýšené produkce profibroticky působícího TNF-beta k dlouhodobé remodelaci a fibróze stěny levé komory s následnou sníženou kontraktilitou myokardu a poruchou srdeční funkce.

O dlouhodobých následcích se toho zatím neví mnoho, ale existuje analogie s pacienty se SARS-CoV-1, u kterých se po 12 letech od počátku infekce ve 40 % projevovaly kardiovaskulární abnormality.<sup>18</sup>

## Nervový systém

K projevům infekce virem SARS-CoV-2 patří i poruchy čichu a chuti (anosmie a dysgeusie), což naznačuje, tento virus je neurotropní.<sup>19</sup> U pacientů se často vyskytují i jiné neurologické poruchy. Podle některých studií přibližně čtvrtina pacientů s covidem-19 měla příznaky ukazující na poruchu centrálního nervového systému, 9 % periferního nervového systému a 11 % příznaky související s kosterním svalstvem. K nejčastějším příznakům postižení CNS patří závratě (přibližně v 16 %) a bolesti hlavy (13 %). Mohou se vyskytnout i další poruchy, například poruchy vědomí, ataxie, epilepsie, cerebrovaskulární onemocnění.<sup>20</sup> Při poruše hematoencefalické bariéry následkem cytokinové bouře nebo průniku viru do nervové tkáně může i v ní dojít k fibrotickým změnám. Patologické změny v nervové tkáni mohou u pacientů, kteří prodělali covid-19, přetrvávat (obdobně jako u pacientů, kteří prodělali sepsi) a v rámci PPCS se pak projevují neuropsychiatrické příznaky, například úzkost, deprese, ale i psychotické



## Úřady pacientů s covidem-19 se projevují známky poruchy krevní srážlivosti, připomínající diseminovanou intravaskulární koagulaci.

symptomy.<sup>21,22</sup> Také ve vzniku těchto poruch může hrát roli deregulace působení cytokinu TGF-beta, jehož významná role ve vzniku řady neuropsychiatrických onemocnění (například Alzheimerovy a Parkinsonovy nemoci, úzkostných poruch, deprese, roztroušené sklerózy, amyotrofické laterální sklerózy, schizofrenie) je doložena. Proto i u těchto forem PPCS představuje léčba zaměřená na inhibici tohoto cytokinu potenciální způsob terapie.<sup>23</sup>

## Koagulopatie

U řady pacientů s covidem-19 se projevují známky poruchy krevní srážlivosti (koagulopatie) připomínající diseminovanou intravaskulární koagulaci (DIC). Je to stav vyznačující se patologicky zvýšenou koagulační aktivitou s tvorbou trombů v periferní cirkulaci a postupným spotřebováním a vyčerpáním koagulačních faktorů, který následně vede ke zvýšení krvácivosti. Tento stav je laboratorně charakterizován protrahovaným srážením, zvýšenými hodnotami APTT (activated partial thromboplastin time, aktivovaný částečný tromboplastinový čas) a PT (prothrombin time, protrombinový čas), dále sníženým počtem krevních destiček a sníženou hodnotou fibrinogenu. K tromboembolickým komplikacím patří například plicní embolie, cévní mozková příhoda a infarkt myokardu. U pacientů na JIP je proto vhodná farmakologická profylaxe tromboembolic-

kých příhod. Tromboembolické příhody mají tendenci k rekurenci, a proto je třeba s nimi (a jejich následky, včetně změn chování a emocí) počítat i u pacientů s PPCS.<sup>24</sup>

## Další postižené oblasti

Kromě těchto charakteristických oblastí (respirační, kardiovaskulární, nervový systém a koagulopatie) mohou být zasaženy i jiné systémy a orgány, například gastrointestinální soustava, kde dochází k narušení mikrobiomu a vzniku gastrointestinálních příznaků. Existuje rovněž vzájemné propojení zasažených systémů, například postižení gastrointestinálního systému může díky napojení na CNS prostřednictvím n. vagus (osa „střevo-mozek“) působit i zhoršení neurologických příznaků, ale následkem komunikace mezi mikrobiomem a respiračním systémem („osa střevo-plíce“) může střevní dysmikrobie zhoršovat také respirační příznaky.

## Možnosti léčby PPCS

Vzhledem k pestrosti příznaků a individuálně odlišných forem PPCS se strategie terapie odvíjí od charakteru postižení konkrétního pacienta. Důležité je, že nestačí pacienta sledovat jen do ústupu příznaků, ale vzhledem k charakteru orgánového poškození u covidu-19 je třeba jej následně sledovat ještě přiměřenou dobu v asymptomatickém období. Obdobně jako je tomu u pacientů po

prodělané sepsi, i u pacientů po prodělaném covidu-19 je obvykle prozánětlivý stav vystředán prolongovanou imunodeficiencí a profibrotickým stavem. Tyto stavy činí pacienta zranitelnějším k sekundárním infekcím a dysfunkci různých orgánů i po zdánlivém zotavení z proběhlého onemocnění. Proto se uvažuje o vhodnosti imunomodulační terapie, přestože řada těchto strategií – například GM-CSF, intravenózní imunoglobuliny (IVIG), interleukin-7, interleukin-3, inhibitory PD-L1 – se zkoušela u pacientů, kteří prodělali sepsi, a výsledky byly nejednoznačné, možná kvůli komplexnímu časovému střídání pro- a protizánětlivých stavů u sepse.<sup>25</sup>

U postseptického stavu a analogicky i u PPCS dochází obvykle k perzistujícímu zánětlivému stavu, imunosupresi a katabolickému stavu (PICS). V této souvislosti se jako perspektivní léčiva uvádějí imunomodulační látky ze skupiny inhibitorů TNF-beta. Důležitý je dostatečný příjem vitaminů, především vitamínu C, který působí protizánětlivě, antioxidantně a podporuje řadu funkcí imunity, což je důležité ve stavu imunosuprese, charakteristické pro PPCS. Pokud jde o léčbu akutních příhod, které se mohou vyskytnout u pacientů s PPCS, je vhodné používat schválené standardní terapeutické postupy, například protidestičková léčiva při akutním koronárním syndromu, ischemickém infarktu a podobně.<sup>1</sup>

## Závěr

Od počátku pandemie SARS-CoV-2 se pozornost odborníků soustředila zcela zákonitě na léčbu covidu-19 jako akutního onemocnění, přičemž definitivní podoba této léčby není dosud ustálena a experimentuje se s celou řadou léčiv, z nichž některá byla zprvu doporučována a později opuštěna. Teprve časem se ukázalo, že i pokud je akutní fáze covidu-19 u pacienta zvládnuta, u řady pacientů následuje další fáze, v níž se projevují další zdravotní problémy.<sup>26,27</sup> Pro soubor těchto příznaků se zavedl termín perzistující postcovidový syndrom (PPCS). Tento syndrom má různou podobu, dosud není systemizován jak klinický obraz, tak terapeutické možnosti. Společným jmenovatelem PPCS je prozánětlivý, imunosupresivní a profibrotický stav. Častěji se vyskytuje postižení některých systémů, především respiračního, kardiovaskulárního a nervového. Kromě toho se v rámci PPCS vyskytují i koagulopatie. Pokud jde o příznaky, dominuje zejména únava a dušnost, nespavost, bolesti hlavy, kašel, poruchy čichu, nesoustředěnost, úzkost, deprese, změny nálad, poruchy paměti, případně neurologické potíže. Objevují se i jiné problémy jako je dyspepsie, bolesti klou-

bů a svalů. Existují určité analogie se stavy u pacientů po sepsi. Pokud jde o faktory, které zvyšují riziko vzniku prodělané akutní formy covidu-19, patří k nim vyšší věk, kouření, diabetes, hypertenze, snížená imunita. Detaily terapie jednotlivých forem PPCS jsou dosud předmětem odborných diskusí. Vzhledem k roli cytokinu TGF-beta ve vzniku jak imunosupresivního, prozánětlivého a profibrotického stavu, jeví se jako perspektivní látky, které tento cytokin blokují. Zatím, než bude jasnější účinnost a bezpečnost této skupiny léčiv u tohoto typu pacientů, lze konstatovat, že vzhledem k důležité roli imunosupresivního stavu s následnou zvýšenou vnímavostí k sekundárním infekcím u pacientů s PPCS, je v léčbě tohoto syndromu důležitá především imunomodulační strategie včetně dostatečného příjmu vitaminů. Protože lze u prozánětlivého stavu jako je PPCS předpokládat deficit askorbátu (následkem jeho zvýšené spotřeby při dlouhodobém zánětlivém stavu), má zvláštní význam dostatečný příjem vitamínu C, který nejen podporuje řadu imunitních funkcí, ale přínosem je i jeho antioxidantní a protizánětlivé působení. ■

## Literatura

1. Oronsky B, Larson C, Hammond TC, et al. A review of persistent post-COVID syndrome (PPCS). *Clin Rev Allergy Immunol* 2021;1-9.
2. Hotchkiss RS, Monneret G, Payen D. Sepsis-induced immunosuppression: from cellular dysfunctions to immunotherapy. *Nat Rev Immunol* 2013;13:862-874.
3. Delano MJ, Ward PA. The immune system's role in sepsis progression, resolution, and long-term outcome. *Immunol Rev* 2016;274:330-353.
4. Kell DB, Pretorius E. To what extent are the terminal stages of sepsis, septic shock, systemic inflammatory response syndrome, and multiple organ dysfunction syndrome actually driven by a prion/amyloid form of fibrin? *Semin Thromb Hemost* 2018;44:224-238.
5. Mira JC, Brakenridge CS, Moldawer LL, et al. Persistent inflammation, immunosuppression and catabolism syndrome (PICS). *Crit Care Clin* 2017;33:245-258.
6. Walton AH, Muenzer JT, Rasche D, et al. Reactivation of multiple viruses in patients with sepsis. *PLoS One* 2014;9:e98819.
7. Shi H, Han X, Jiang N, et al. Radiological findings from 81 patients with COVID-19 pneumonia in Wuhan, China: a descriptive study. *Lancet Infect Dis* 2020;20:425-434.
8. Russell B, Moss C, George G, et al. Associations between immune-suppressive and stimulating drugs and novel COVID-19 – a systematic review of current evidence. *Ecan-cermedicalscience* 2020;14:1022.
9. NIHR. Living with covid-19. A dynamic review of the evidence around ongoing covid-19 symptoms (often called long covid). 2021. <https://evidence.nihr.ac.uk/themedreview/living-with-covid19/>. Accessed 27.5.2021.

10. Walkey AJ, Summer R, Ho V, Alkana P. Acute respiratory distress syndrome: epidemiology and management approaches. *Clin Epidemiol* 2012;4:159-169.
11. Burnham EL, Janssen WJ, Riches DW, et al. The fibroproliferative response in acute respiratory distress syndrome: mechanisms and clinical significance. *Eur Respir J* 2014;43:276-285.
12. Kouzbari K, Hossain MR, Arrizabalaga JH, et al. Oscillatory shear potentiates latent TGF- $\beta$ 1 activation more than steady shear as demonstrated by a novel force generator. *Sci Rep* 2019;9:6065.
13. Herridge MS, Tansey CM, Matte A, et al. Functional disability 5 years after acute respiratory distress syndrome. *N Engl J Med* 2011;364:1293-1304.
14. Bansal M. Cardiovascular disease and COVID-19. *Diabetes Metab Syndr* 2020;1:247-250.
15. Young BE, Ong SWX, Kalimuddin S, et al. Epidemiologic features and clinical course of patients infected with SARS-CoV-2 in Singapore. *JAMA* 2020; 323:1488-1494.
16. Yao X, Ye F, Zhang M, et al. In vitro antiviral activity and projection of optimized dosing design of hydroxychloroquine for the treatment of Severe acute respiratory syndrome coronavirus 2 (SARS-CoV-2). *Dis Clin Infect* 2020; 2020;71:732-739.
17. Tan W, Aboulhosn J. The cardiovascular burden of coronavirus disease 2019 (COVID-19) with a focus on congenital heart disease. *Int J Cardiol* 2020;309:70-77.
18. Wu Q, Zhou L, Sun X. Altered lipid metabolism in recovered SARS patients twelve years after infection. *Sci Rep* 2017;7:9110.
19. Giacomelli A, Pezzati L, Conti F, et al. Self-reported olfactory and taste disorders in SARS-CoV-2 patients: a cross-sectional study. *Clin Infect Dis* 2020;71:889-890.
20. Mao L, Jin H, Wang M, et al. Neurologic manifestations of hospitalized patients with coronavirus disease 2019 in Wuhan, China. *JAMA Neurol* 2020;77:683-690.
21. Wu, Yeshun, Xu X, et al. Nervous system involvement after infection with COVID-19 and other coronaviruses. *Brain Behav Immun* 2020;87:18-22.
22. Troyer EA, Kohn JN, Hong S. Are we facing a crashing wave of neuropsychiatric sequelae of COVID-19? Neuropsychiatric symptoms and potential immunologic mechanisms. *Brain Behav Immun* 2020;87:34-39.
23. Kashima R, Akiko Hata A. The role of TGF- $\beta$  superfamily signaling in neurological disorders. *Acta Biochimica et Biophysica Sinica* 2018;50:106-120.
24. Klok FA, Kruip MJHA, van der Meer NJM, et al. Incidence of thrombotic complications in critically ill ICU patients with COVID-19. *Thromb Res* 2020;191:145-147.
25. Horiguchi H, Loftus TJ, Hawkins RB, et al. Innate immunity in the persistent inflammation, immunosuppression, and catabolism syndrome and its implications for therapy. *Front Immunol* 2018;9:595.
26. Allahwala UK, Denniss AR, Zaman S, et al. Cardiovascular disease in the post-COVID-19 era – the impending tsunami? *Heart Lung Circ* 2020;29:809-811.
27. Das N. Psychiatrist in post-COVID-19 era – are we prepared? *Asian J Psychiatr* 2020; 51:102082.

MUDr. Pavel Kostiuk, CSc.