

Hemoroidy



MUDr. Vladimíra Bartošová
všeobecná lékařka, SanAVE MB, Kosmonosy

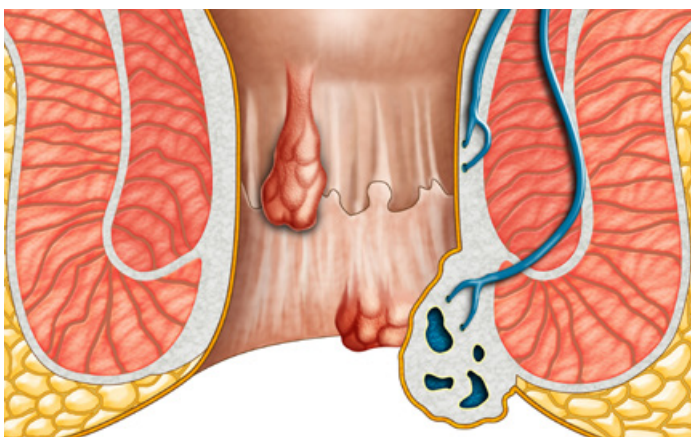
Hemoroidy jsou uzlovitě rozšířené cévní pleteně v anální oblasti, které vznikají většinou na podkladě vrozené méněcennosti cévní stěny. Na jejich vzniku se podílí sedavý způsob života, gravidita, chronická obštipace, případně chronický průjem a některá další onemocnění. Anatomicky se rozlišují zevní a vnitřní hemoroidy, funkčně jde o jeden systém. Podle závažnosti se rozlišují čtyři stupně hemoroidálního onemocnění, nejméně závažný je I. stupeň, nejzávažnější je IV. stupeň. Léčba hemoroidů závisí na stupni postižení, v konzervativní léčbě se využívají např. sedací koupele (hypermangan, odvar z dubové kůry), masť a krémy s adstringentním či lokálně anestetickým účinkem, systémová venotonika, pro pokročilejší stádia, pokud konzervativní léčba nepřináší dostatečný efekt, je k dispozici operativní řešení (řada postupů).

Osobní anamnéza

Pacientka, 43 let, úřednice, nekuřačka, hmotnost 64 kg, výška 170 cm. Z onemocnění udává sennou rýmu, od dětství časté respirační infekty. Posledních 5 let léčba hypertenze malou dávkou inhibitorů ACE.

Nynější onemocnění

Řadu let si stěžuje na hemoroidy. Základní laboratorní testy v normě. Při první návštěvě bolestivý zevní tmavý hemoroidální uzel, uskřínutý v análním otvoru. *Per rectum* palpační pro bolest nevyšetřitelné. Byla afebrilní, ale nebyla schopna sedět. Anamnesticky již byla před lety provedena incize pro tytéž obtíže.



Diagnóza: Hemorrhoides gr. III.

Dosavadní léčba: Apo perindo tbl (perindopril), Nasofan spray (flutikason propionát), Detralex (flavonoidní frakce), lokální léčba čípky Preparation H (Faecis extractum fluidum, Squali oleum).

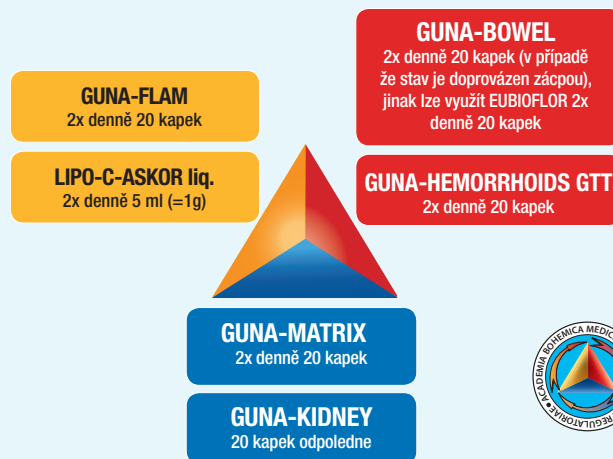
Léčba FRM

Guna-Flam 3x10 kapek/den, **Guna-Hemorrhoids** 2x10 kapek/den, **Eubioflor** 2x10 kapek/den. Mladá žena, která pracuje 8 hodin denně jako administrativní pracovnice, přišla s recidivou hemoroidů. Sama po minulých zkušenostech aplikovala konvenční léčbu. Vzhledem k dobré zkušenosti s přípravky FRM v oblasti horních cest dýchacích lékařku sama požádala o jejich podání i pro léčbu hemoroidů. Při první návštěvě bolestivý zevní tmavý hemoroidální uzel, uskřínutý v análním otvoru. Uzel jsme šetrně reponovali do análního otvoru a zahájili léčbu. Nasazen **Guna-Flam**, spoléhala jsem na v přípravku obsažený beta-endorfin. Poučila jsem pacientku, jak mechanicky ošetřovat a reponovat vyhrězlý uzel velikosti třešně. Právě ischemizace hemoroidálního uzlu v análním kanálu je často příčinou nutnosti jeho chirurgického ošetření. Pacientka si sama přidala **Guna-Lympho** (probíhal u ní katar horních dýchacích cest s hypertrofií lymfatického okruhu nosohltanu), což jistě zvýšilo drenážní efekt v okolí konečníku. Po týdnu intenzivní léčby je schopna bezbolestného vyšetření *per rectum*. V análním kanále je bledé residuum po hemoroidálním uzlu, spíše jen bledá řasa, která je lehce lokálně ošetřitelná.

Závěr

Pacientka přišla se zánětlivými, bolestivými hemoroidy, stavem, který ji sužoval v běžném životě, jak intimním, tak pracovním. Již v minulosti dobře spolupracovala při kombinaci konvenční medikace s přípravky FRM. Během 10 dnů díky kombinované léčbě FRM bolest a zánět ustoupily; důležitá je také, že se pacientka touto léčbou vyhnula chirurgickému zákroku.

DOPORUČENÝ FRM PROTOKOL



Při akutním stavu Guna-Flam a Guna-Hemorrhoids 20 kapek až 7x denně

